Физико-химические основы физиологии дыхательной системы

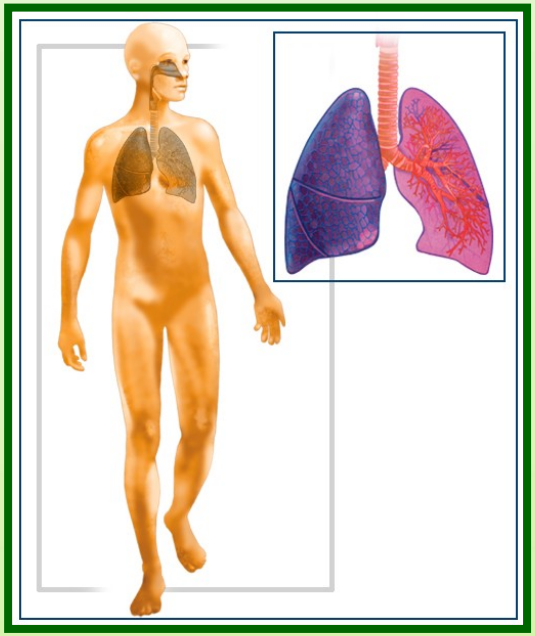

Дыхательная система

Легкие

Дыхательные (воздухоносные) пути

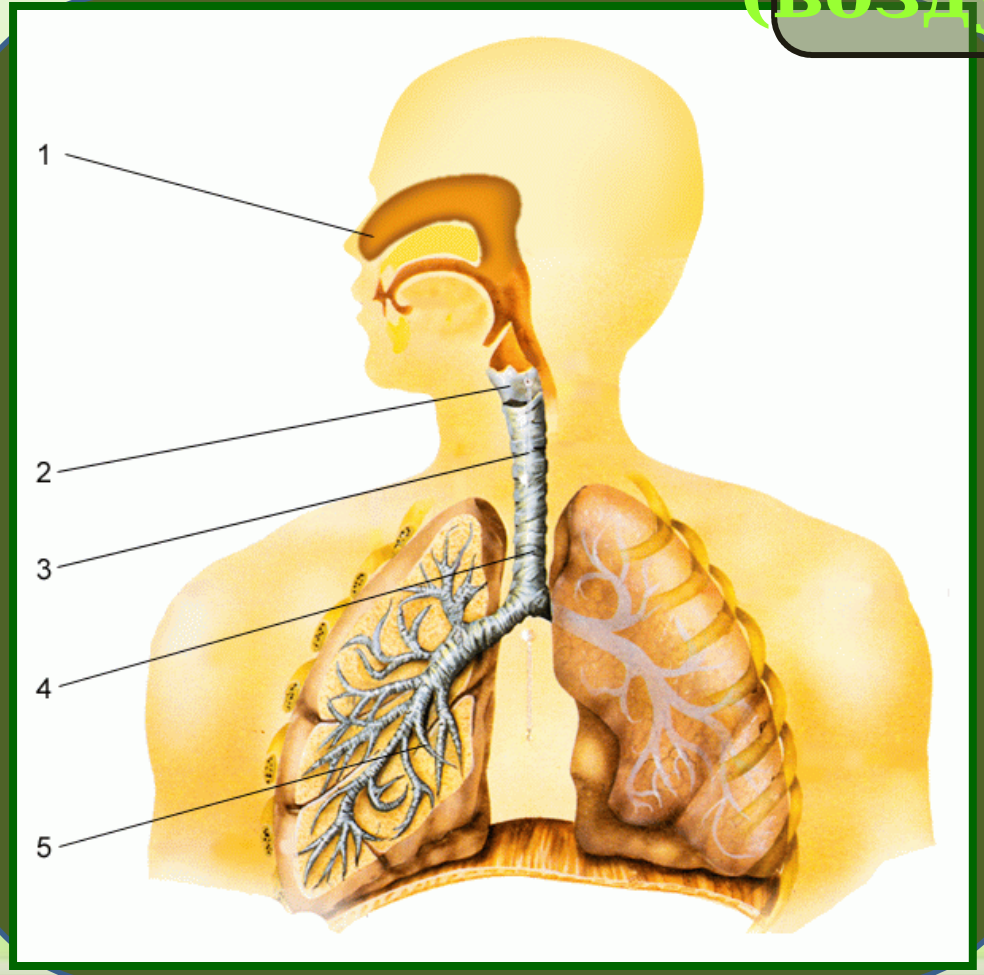

Дыхательные воздухоносные пути:

1. Носовая полость;
2. Глотка;
3. Гортань;
4. Трахея;
5. Бронхи

http://aida.ucoz.ru

Дыхательные пути

Верхние

Нижние

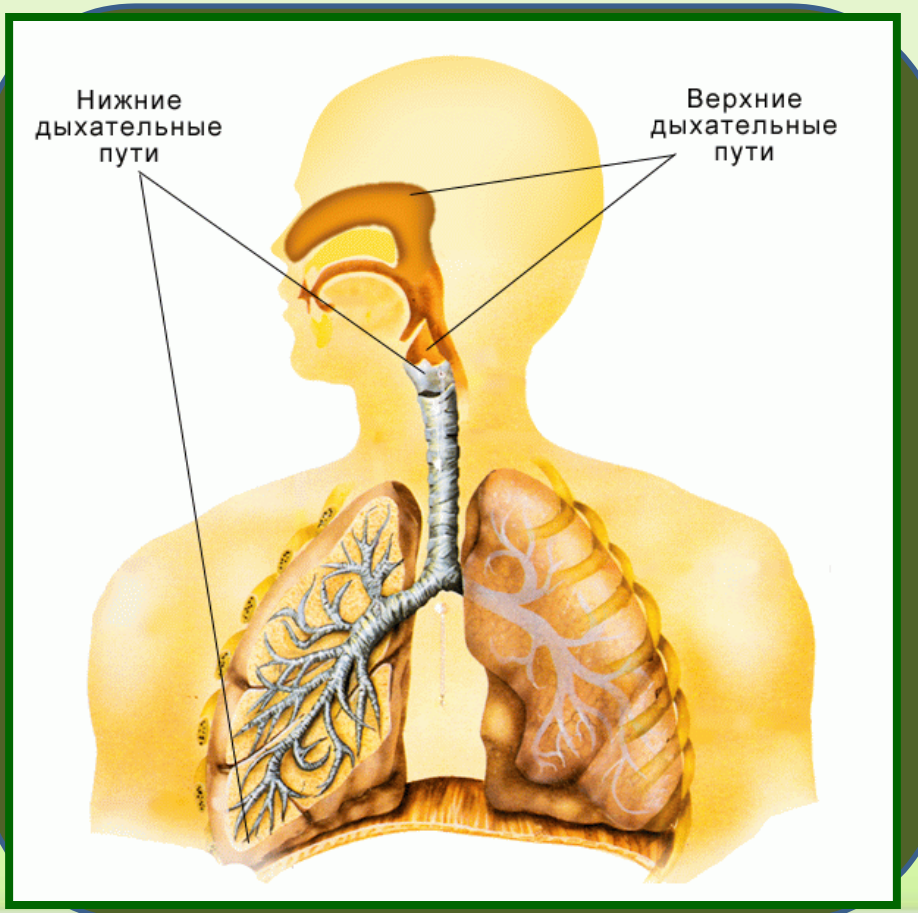

http://aida.ucoz.ru

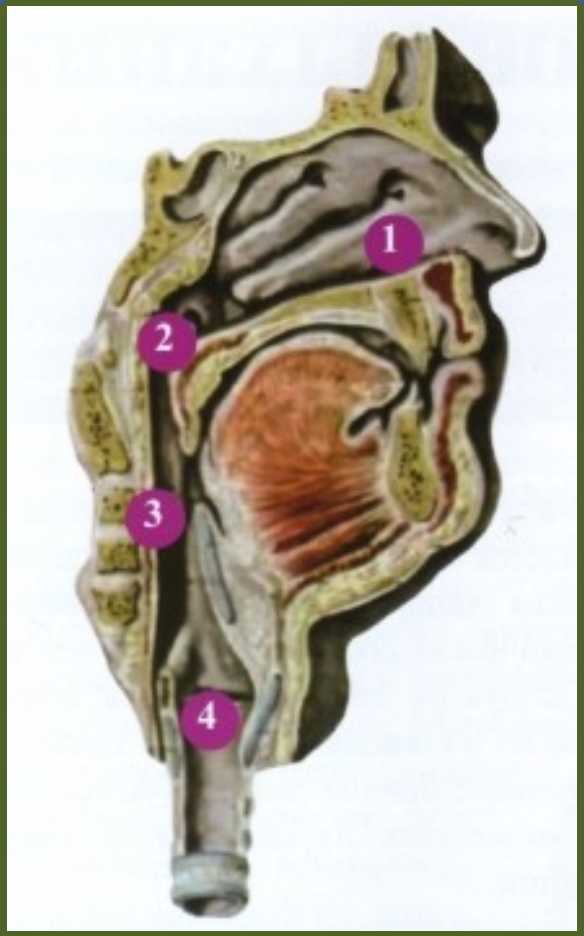

Верхние воздухоносные пути: 1 - носовая полость, 2 - носоглотка, 3 - гортань

(по Р.Д. Синельникову)

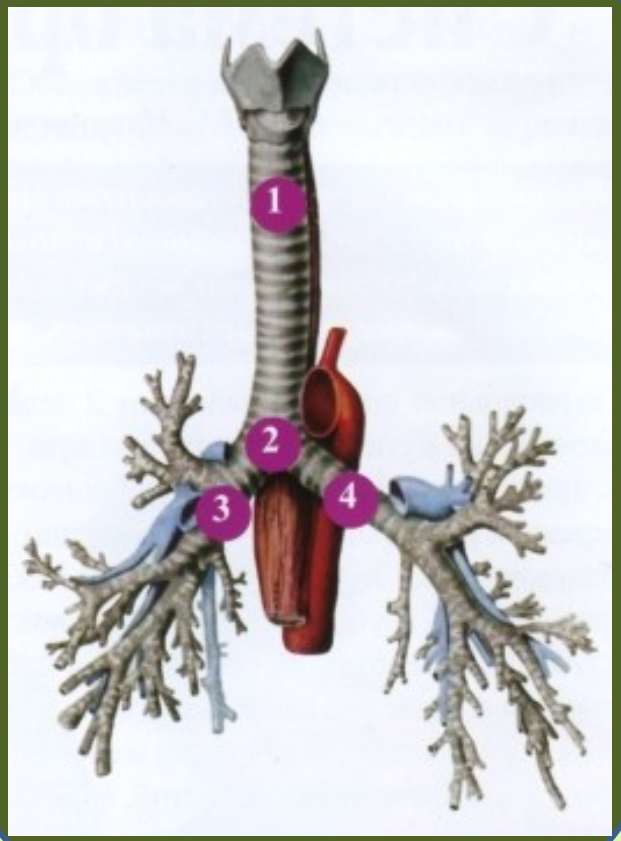

Нижние воздухоносные пути: 1 - трахея, 2 - бифуркация трахеи, 3 - правый главный бронх, 4 - левый главный бронх (по Р.Д. Синельникову))

http://aida.ucoz.ru

Полость носа

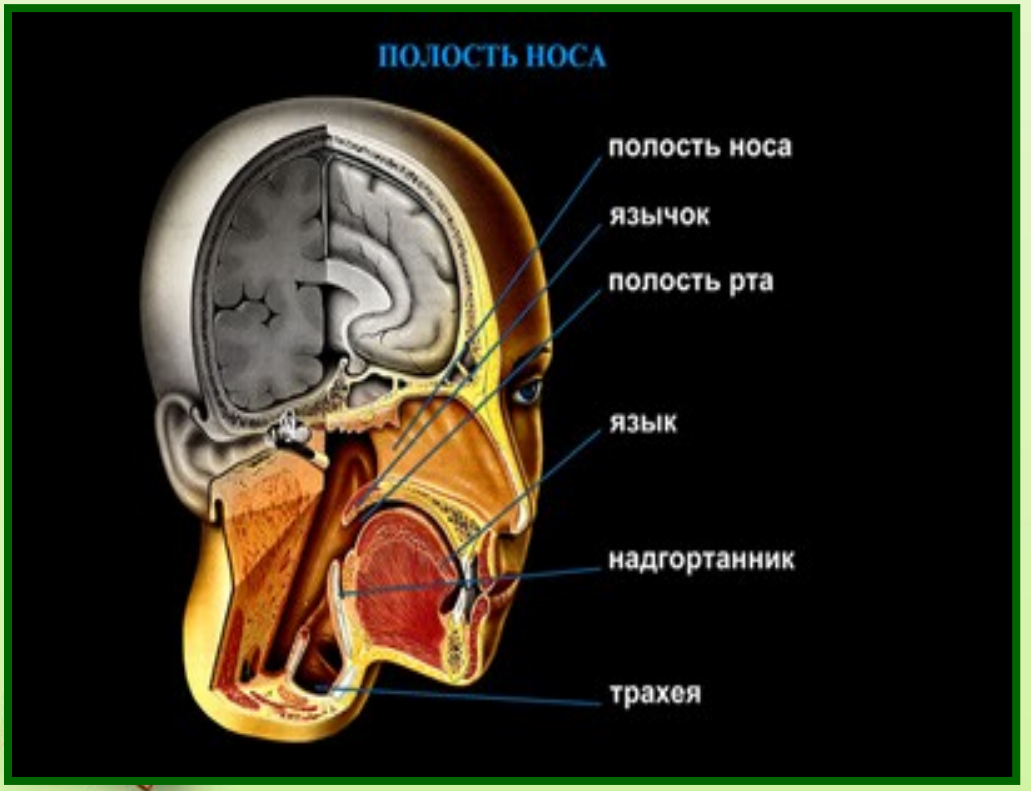

Образована лицевыми костями, хрящами и разделена на две симметричные половины.
В полость носа открывается носослезный канал, по которому выводится избыток слезной жидкости.

http://aida.ucoz.ru

Глотка

Глотка представляет собой трубку, соединяю-щую полость носа с гортанью. Минуя носо-глотку, воздух поступает в гортань.

http://aida.ucoz.ru

Гортань

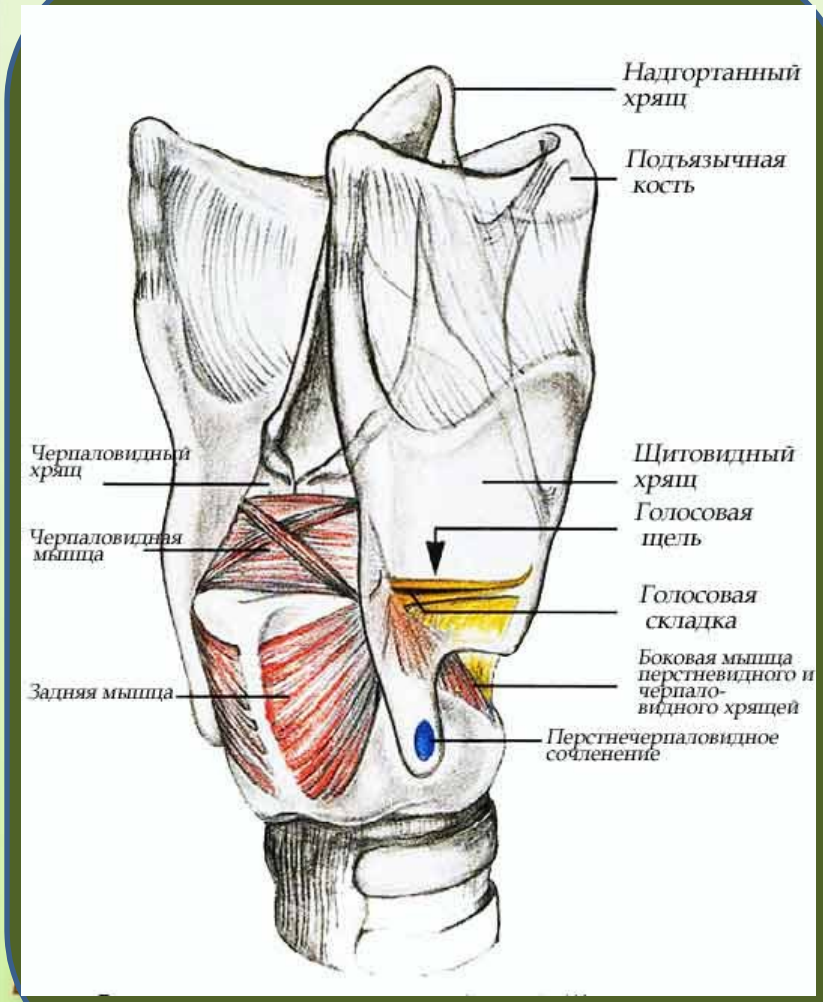

Основу гортани образуют несколько хрящей. Самый крупный из них — щитовидный хрящ, который легко прощупать у себя на передней поверх-ности шеи. Хрящи соеди-нены между собой мышцами и связками

http://aida.ucoz.ru

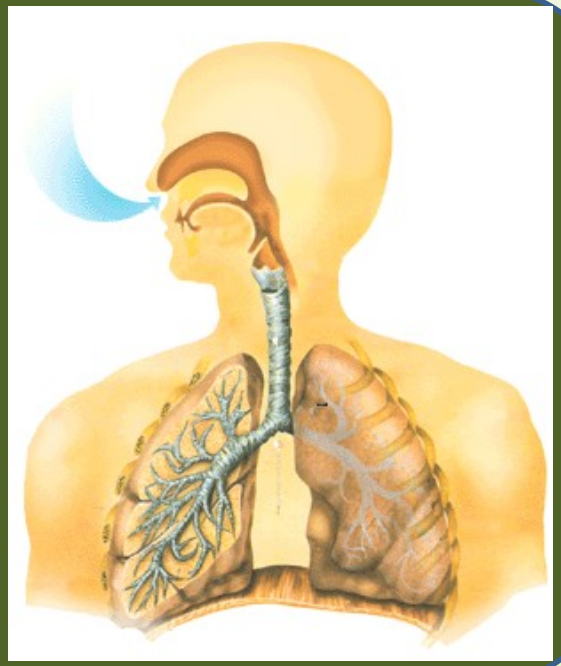

Через гортань проходит только воздух. Проглатываемая пища не может в нее проникнуть, так как в момент глотания вход в гортань закрывается хрящевым надгортанником и пища проскальзывает в пищевод.

http://aida.ucoz.ru

Трахея и бронхи

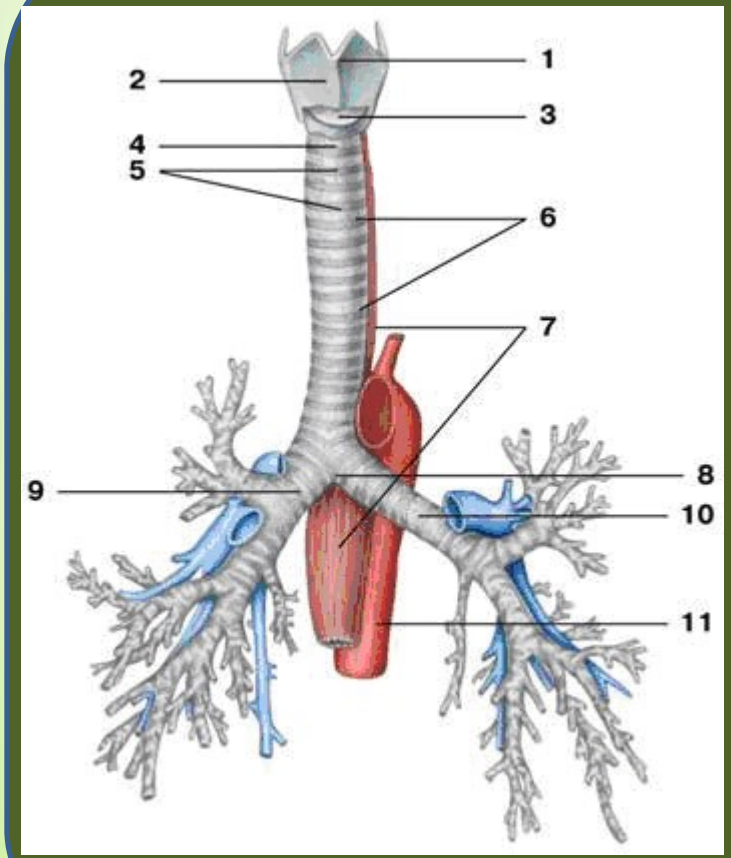

Трахея и бронхи:

1. Гортанный выступ (кадык);
2. Щитовидный хрящ;
3. Перстнещитовидная связка;
4. Престнетрахеальная связка;
5. Дугообразные трахейные хрящи;
6. Кольцевые связки трахеи;
7. Пищевод;
8. Раздвоение трахеи;
9. Главный правый бронх;
10. Главный левый бронх;
11. Аорта

http://aida.ucoz.ru

Бронхиальное дерево в лёгких

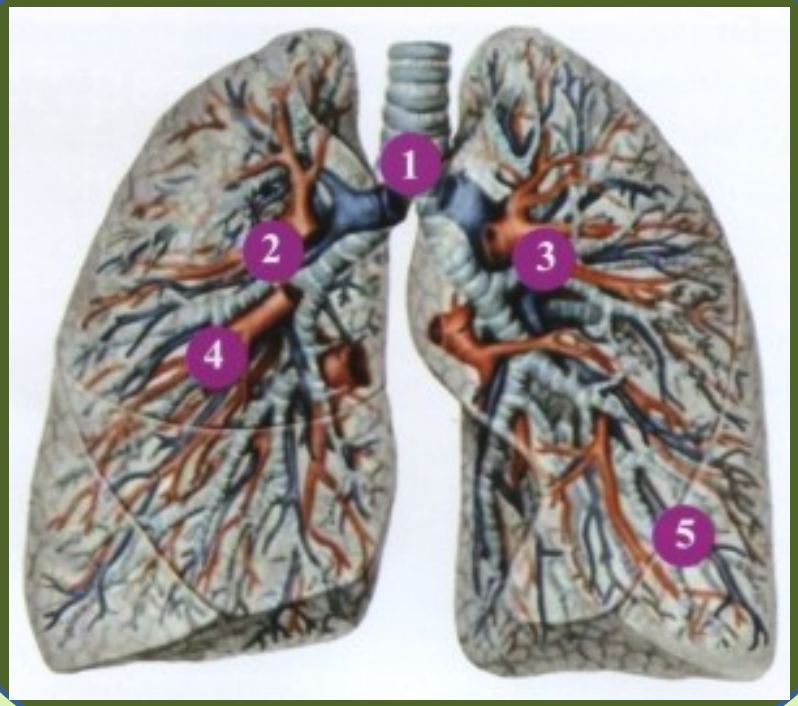

1 - бифуркация трахеи, 2 - правый главный бронх,
3 - левый главный бронх, 4 - сегментарные бронхи с сосудами в правом легком,
5 – дольковые бронхи в левом легком (по Р.Д. Синельникову)

http://aida.ucoz.ru

Слизистая оболочка трахеи

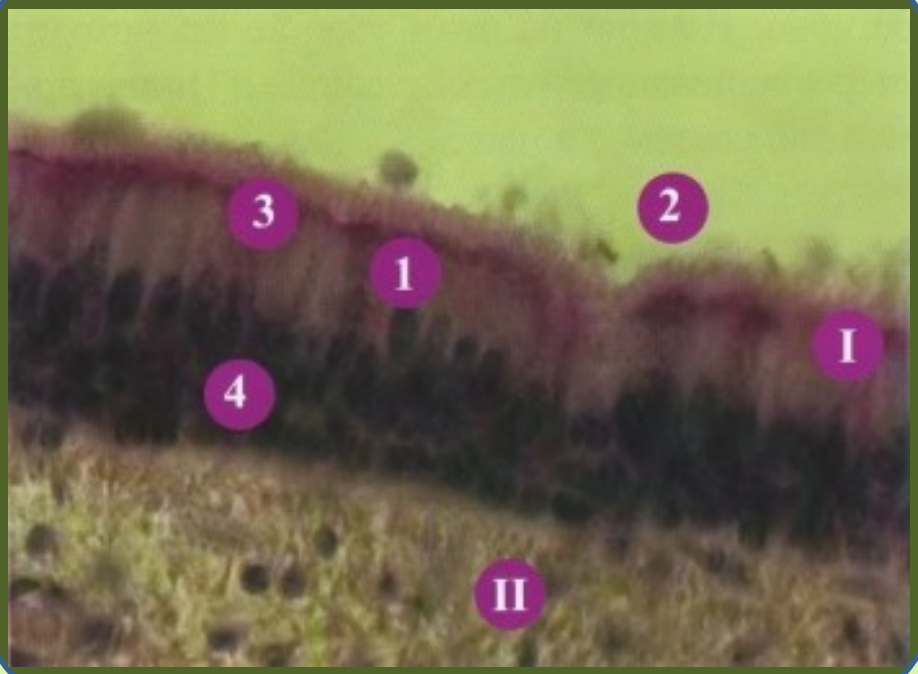

I - многорядный мерцательный эпителий:
1 - реснитчатые клетки,
2 - реснички,
3 - бокаловидная клетка, 4 - базальные (камбиальные) клетки;
II - собственная соединительнотканная пластика слизистой.
(по С.Л. Кузнецову)

http://aida.ucoz.ru

Стенка бронха крупного калибра

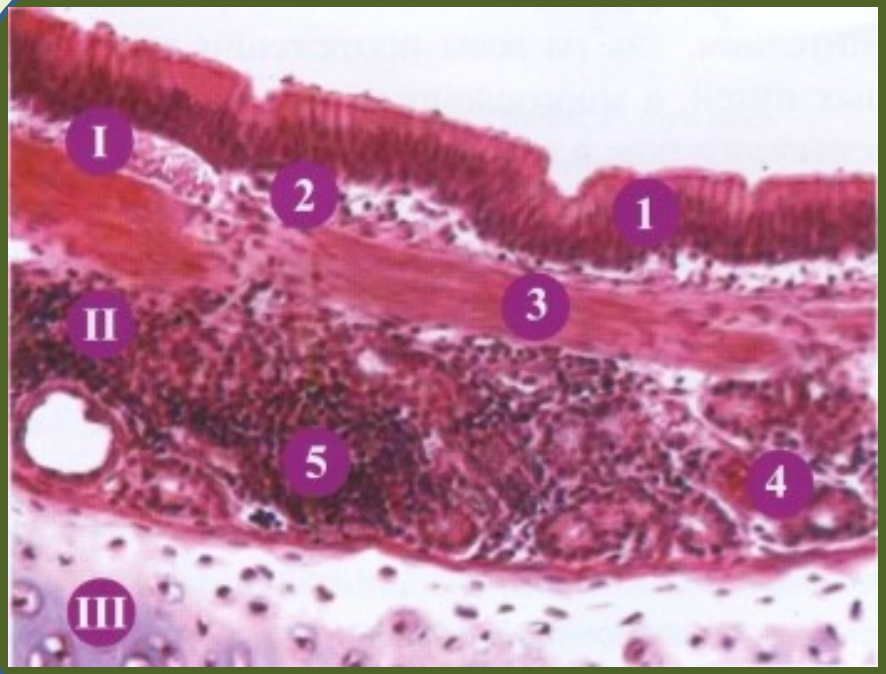

I- слизистая оболочка:
1 - многорядный мерцательный эпителий, 2 - соединительнотканная пластика слизистой,
3 - гладкомышечная ткань;
II - подслизистая оболочка:
4 - белково-слизистые железы,
5 - лимфоидный фолликул;
III - фиброзно-хрящевая оболочка (гиалиновый хрящ).

(по С.Л. Кузнецову)

http://aida.ucoz.ru

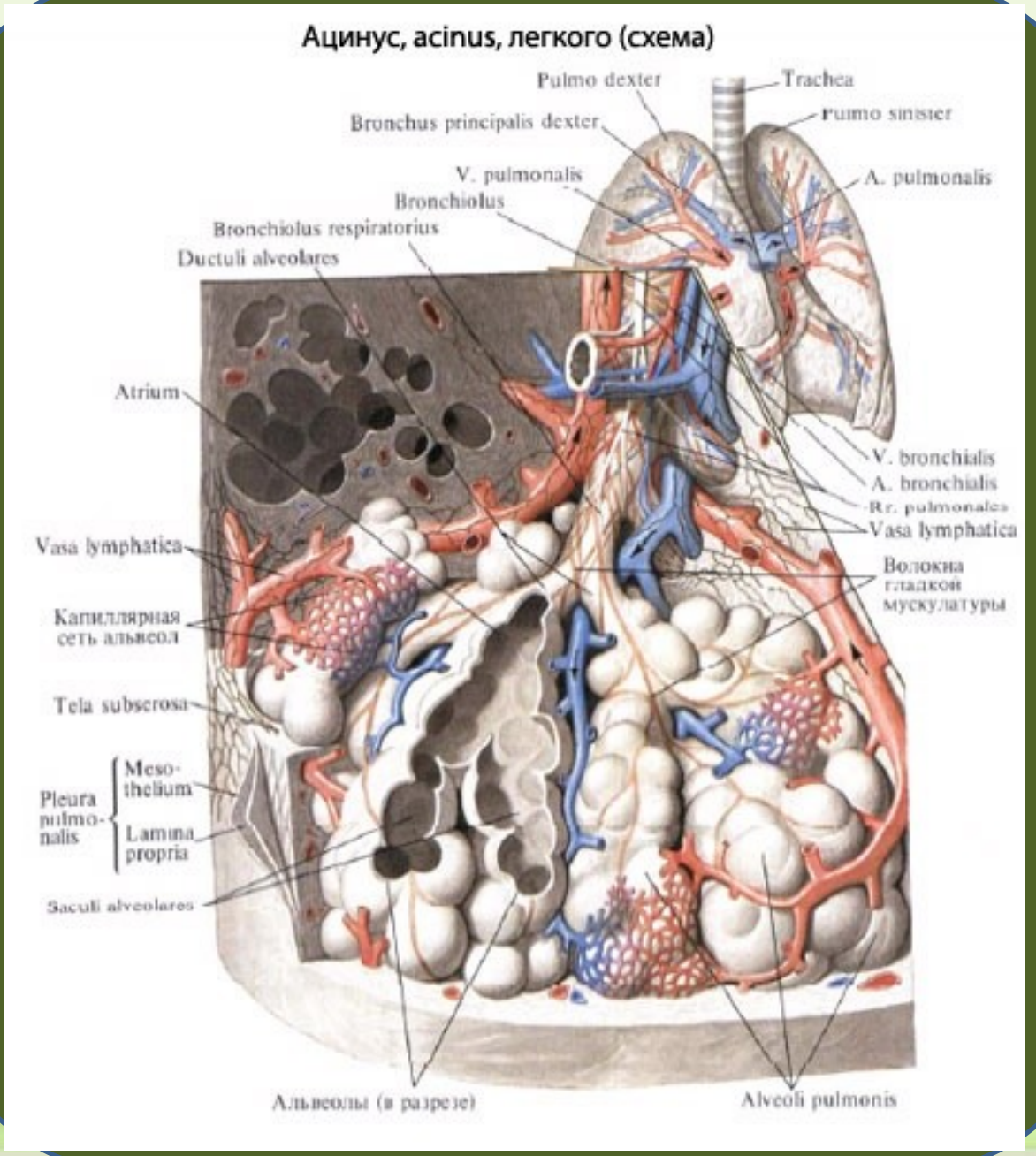

Строение лёгкого

http://aida.ucoz.ru

Плевра

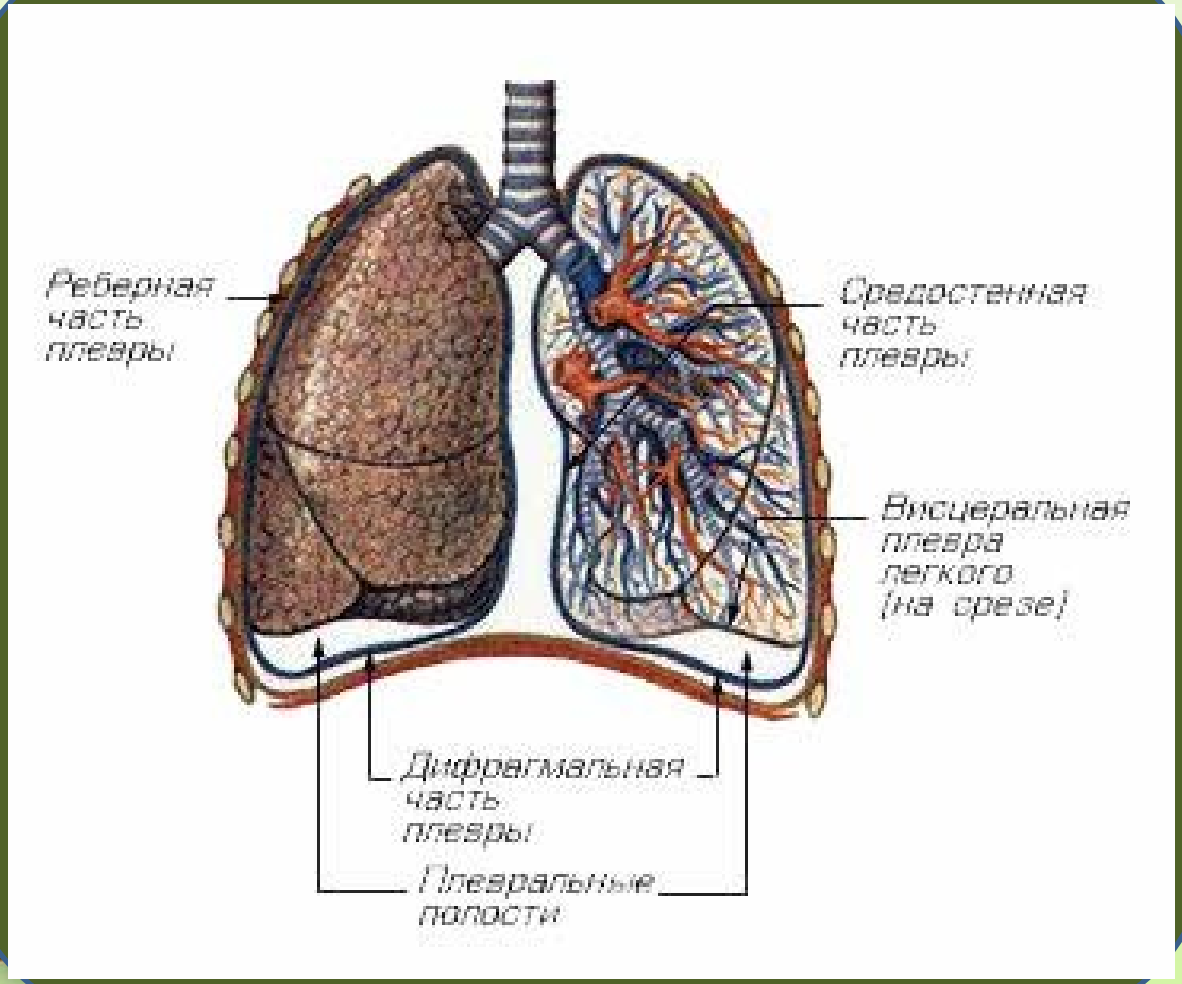

Плевра — серозная оболочка, покрывающая легкие, внутрен-нюю поверх-ность грудной клетки, средос-тение и диаф-рагму. Плевра выполняет защитную функ-цию по отношению к легким

http://aida.ucoz.ru

ГУМОРАЛЬНАЯ РЕГУЛЯЦИЯ ДЫХАНИЯ С ПОМОЩЬЮ CO_2

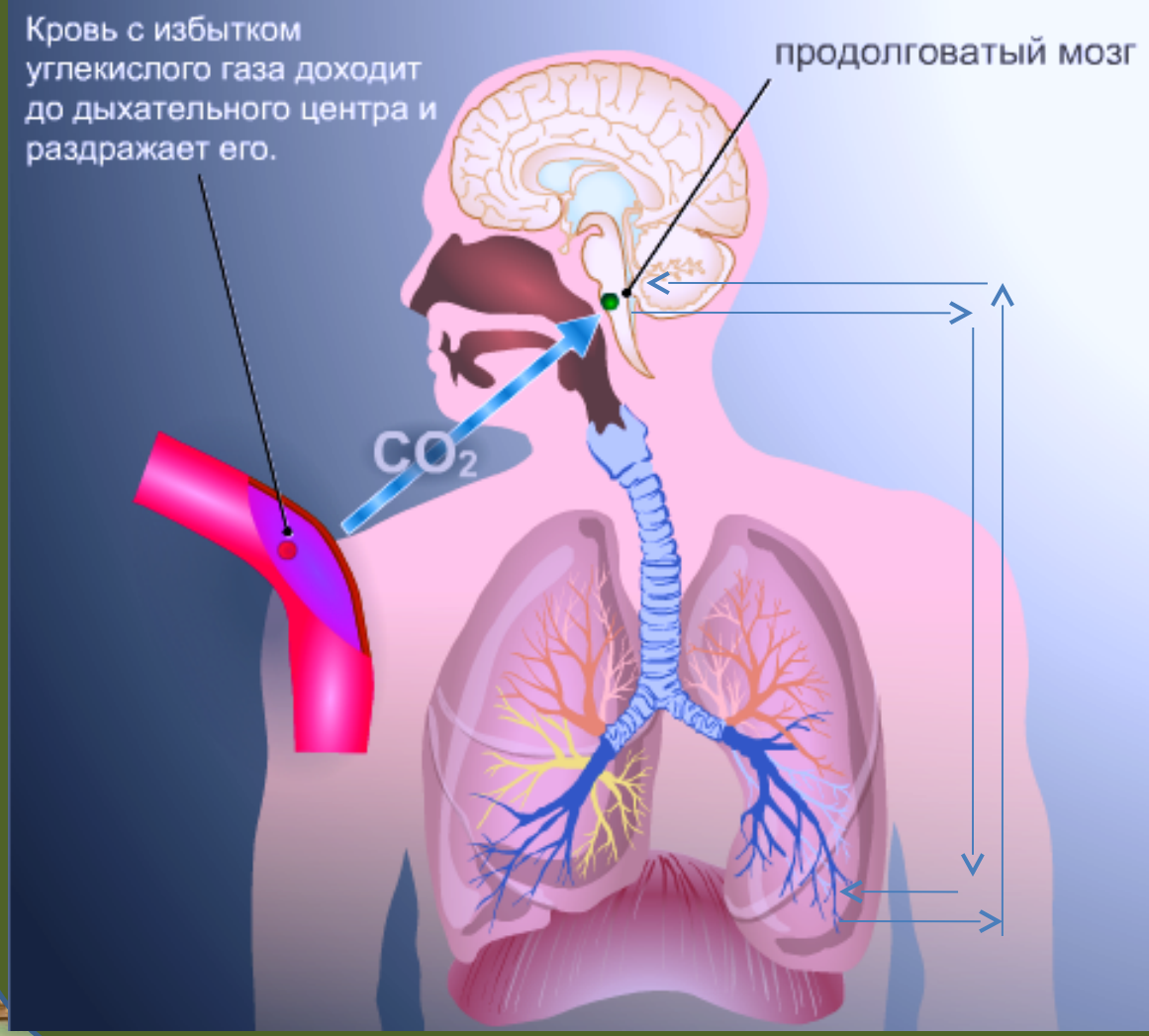

В присутствии повышенного содержания углекислого газа в крови возбудимость дыхательного центра возрастает, что приводит к учащению или большей глубине дыхания. Избыток углекислого газа при этом удаляется, а недостаток кислорода восполняется. Это пример гуморальной регуляции дыхания.

http://aida.ucoz.ru

ДЫХАТЕЛЬНЫЙ АКТ, ОБУСЛОВЛЕННЫЙ ПРИХОДОМ НЕРВНЫХ ИМПУЛЬСОВ ИЗ ПРОДОЛГОВАТОГО МОЗГА

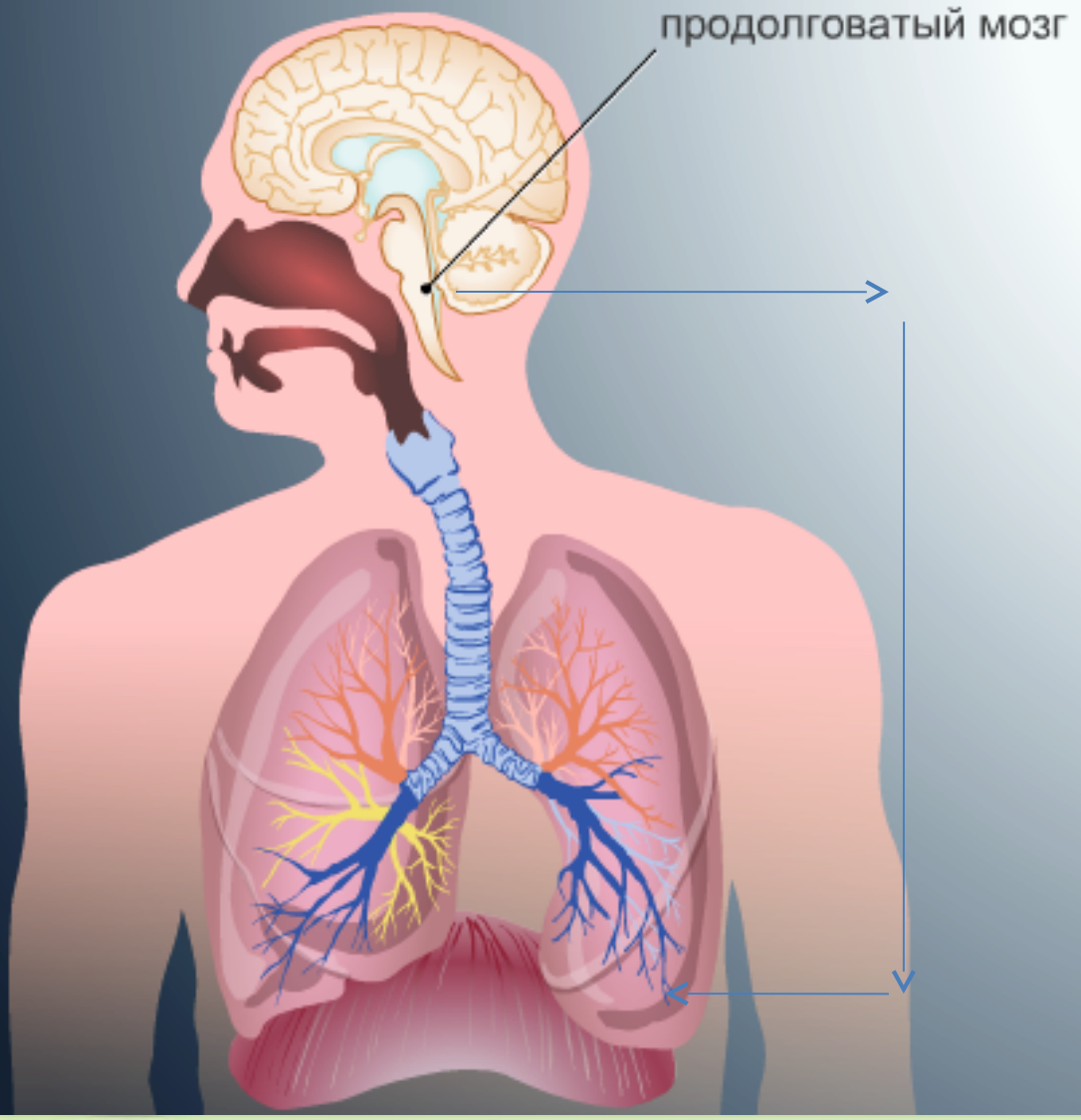

В продолговатом мозге расположен дыхательный центр. Примерно через каждые 4 секунды к диафрагме и межреберным мышцам приходит нервный импульс. Мышцы сокращаются, объем грудной клетки и легких увеличивается и происходит вдох.

вдох

http://aida.ucoz.ru

ДЫХАТЕЛЬНЫЙ АКТ, ОБУСЛОВЛЕННЫЙ ПРИХОДОМ НЕРВНЫХ ИМПУЛЬСОВ ИЗ ПРОДОЛГОВАТОГО МОЗГА

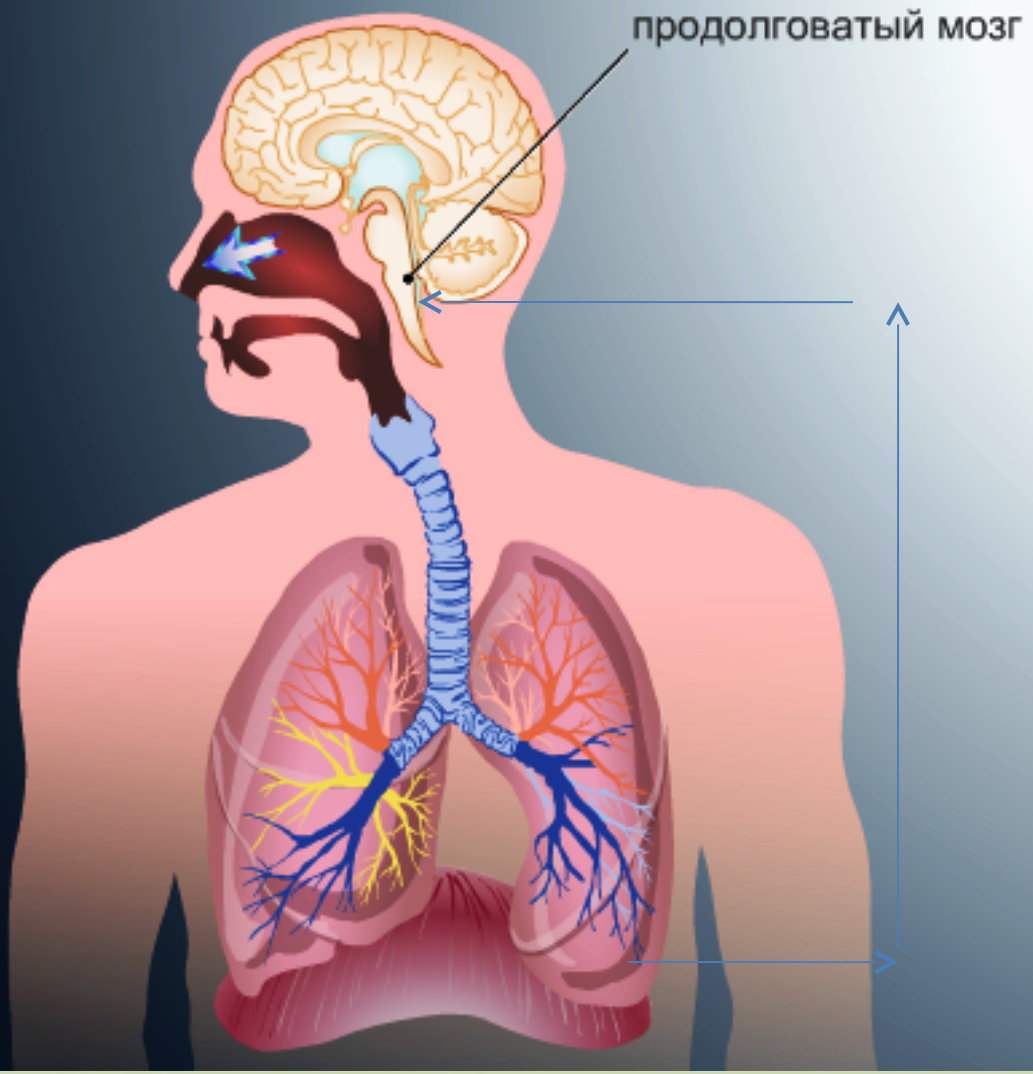

При вдохе легкие растягиваются, и возбуждаются механические рецепторы, расположенные в их стенках. Импульсы от этих рецепторов поступают в дыхательный центр и тормозят его деятельность. Мышцы расслабляются, и объем легких уменьшается. Происходит выдох.

ВЫДОХ

http://aida.ucoz.ru

Дыхательное движение при глубоком дыхании

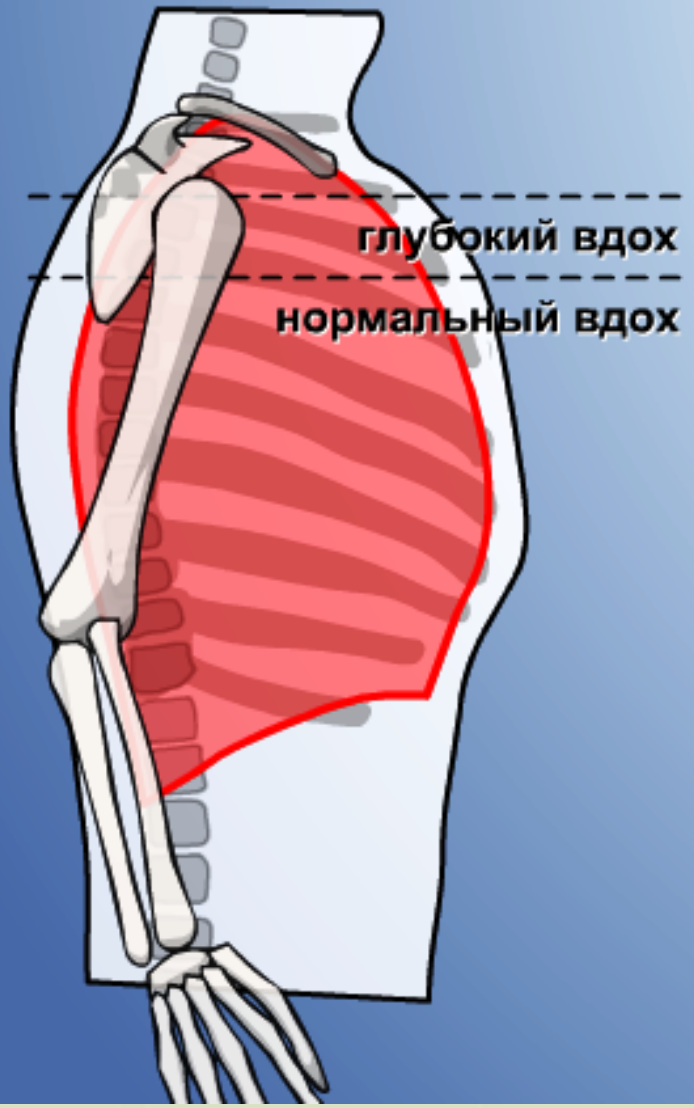

В глубоком дыхании помимо диафрагмы и межреберных мышц участвуют также мышцы туловища и плечевого пояса.

Вдох. Сокращение межреберных мышц и диафрагмы, подъем грудной клетки. Сокращение мышц живота и плечевого пояса, дальнейший подъем грудной клетки. Сокращение мышц туловища и плечевого пояса приводит к большему увеличению объема грудной клетки и вызывает более глубокий вдох.

Выдох. Расслабление межреберных мышц и диафрагмы, опускание грудной клетки до исходного уровня. Дополнительное сокращение межреберных мышц и брюшных мышц и дальнейшее опускание грудной клетки. При глубоком выдохе происходит дополнительное сокращение межреберных и брюшных мышц.

http://aida.ucoz.ru

Газообмен в лёгких

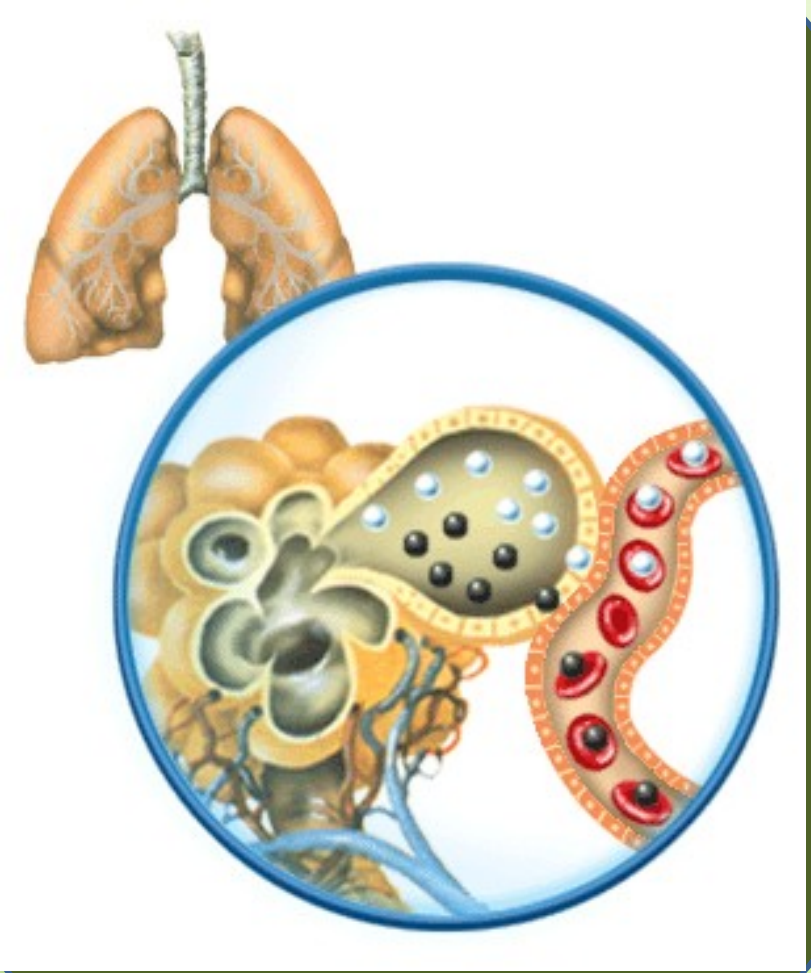

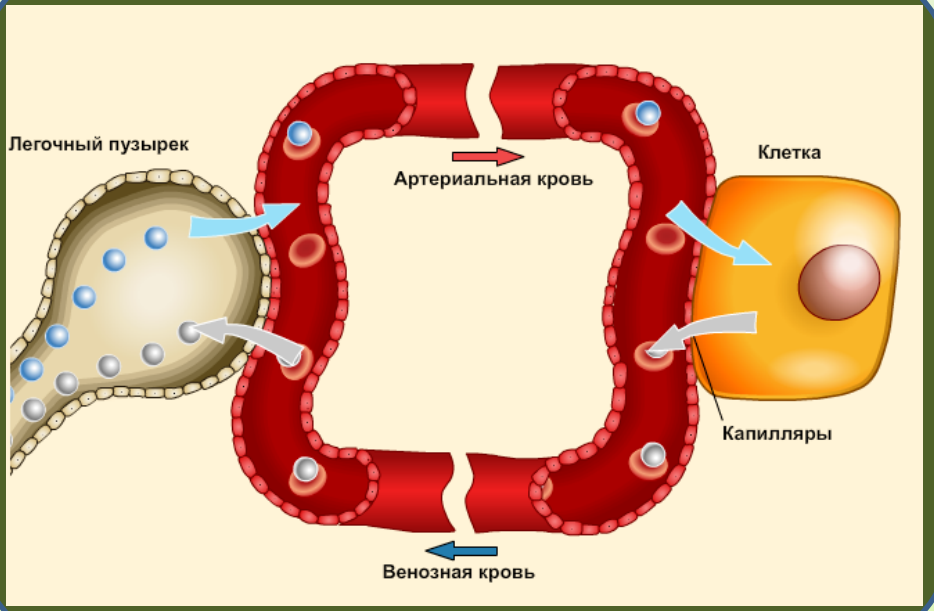

http://aida.ucoz.ru

Газообмен в тканях

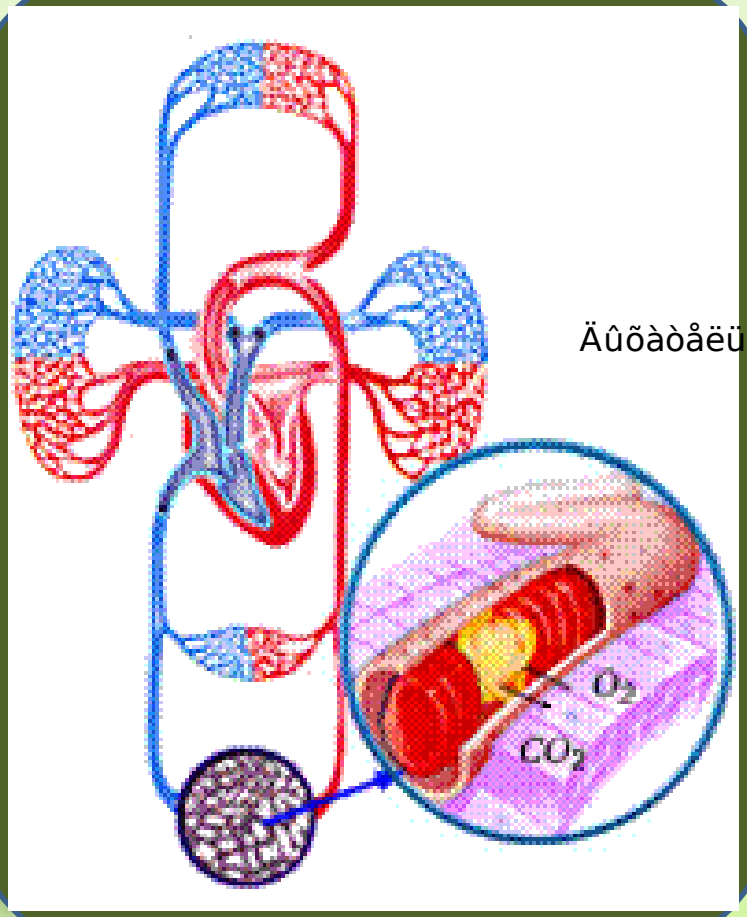

Äûõàòåëüíîå äâèæåíèå â íîðìå 7.swf

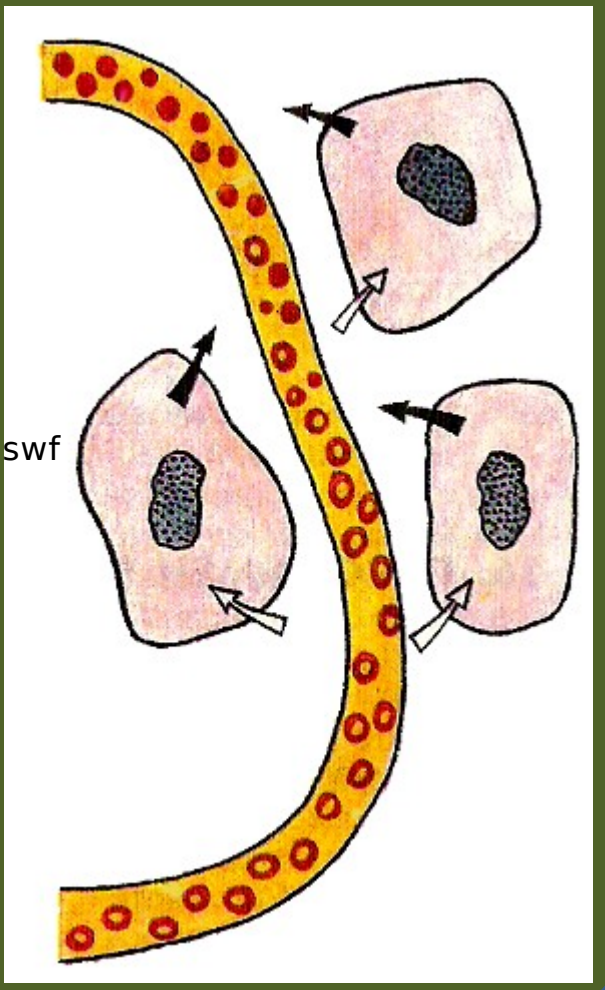

http://aida.ucoz.ru

Газообмен в тканях

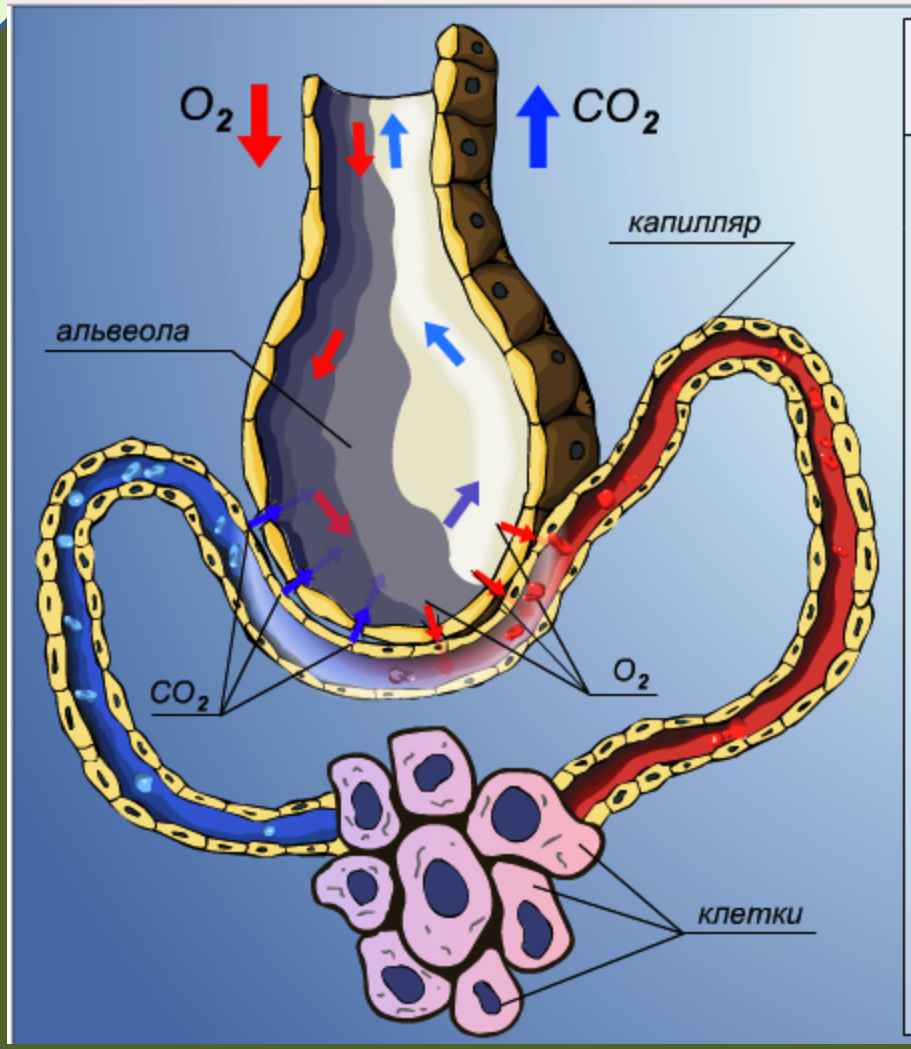

ЛЕГОЧНОЕ И ТКАНЕВОЕ ДЫХАНИЕ

Органы дыхания обеспечивают газообмен между наружным воздухом и воздухом легких – легочное дыхание. Кровеносная система доставляет кислород воздуха к тканям и уносит газообразные продукты распада. Это тканевое дыхание.

Газообмен в легких

Газообмен в тканях

Содержание кислорода в артериальной крови больше, чем в окружающих тканях, поэтому он свободно диффундирует через стенки капилляров в клетки, где используется для биологического окисления. В результате жизнедеятельности клеток образуется углекислый газ, который поступает из клеток тканей в кровь. Венозная кровь возвращается к легким, где она вновь становится артериальной.

http://aida.ucoz.ru

Жизненная ёмкость лёгких

Глубокий выдох

Спокойный выдох

Спокойный вдох

Глубокий вдох

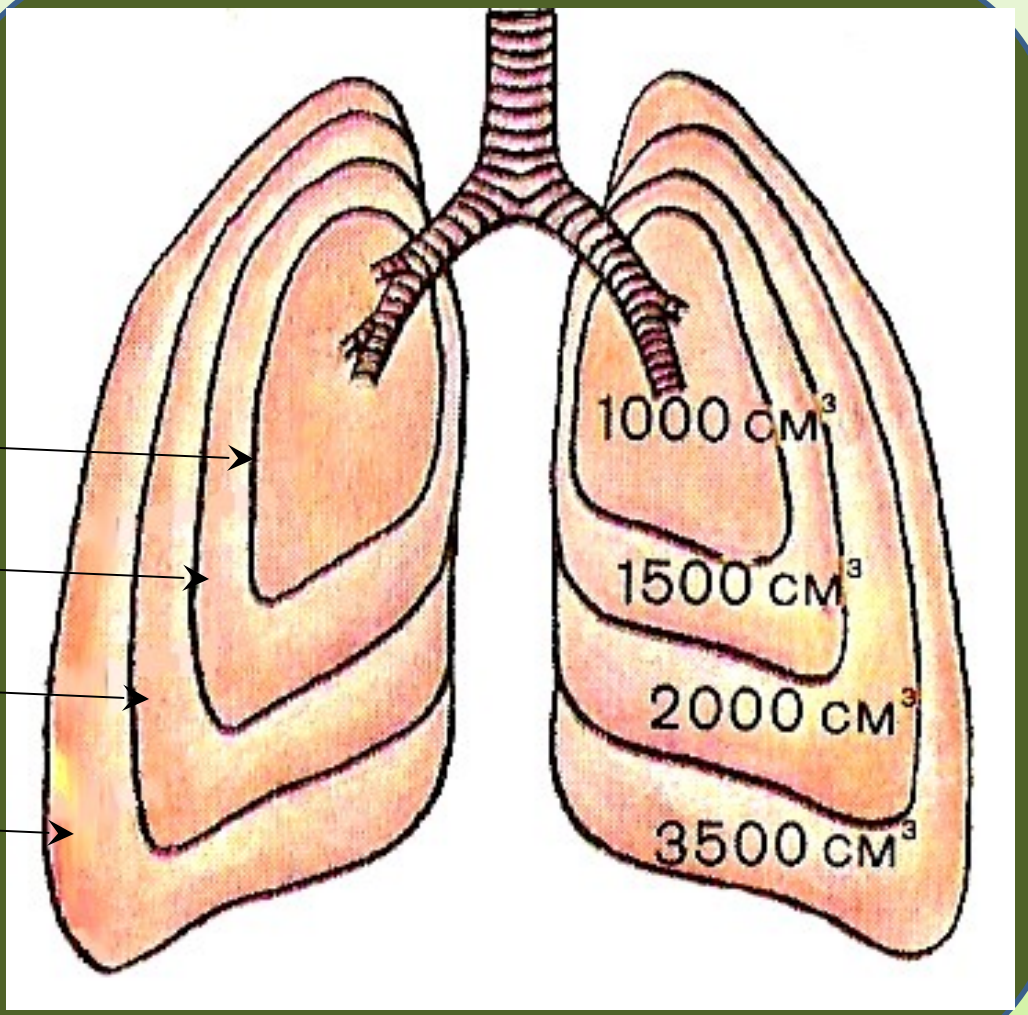

http://aida.ucoz.ru

ЖИЗНЕНАЯ ЁМКОСТЬ ЛЁГКИХ – максимальное количество воздуха, которое можно выдохнуть после глубокого вдоха

СПИРОМЕТР

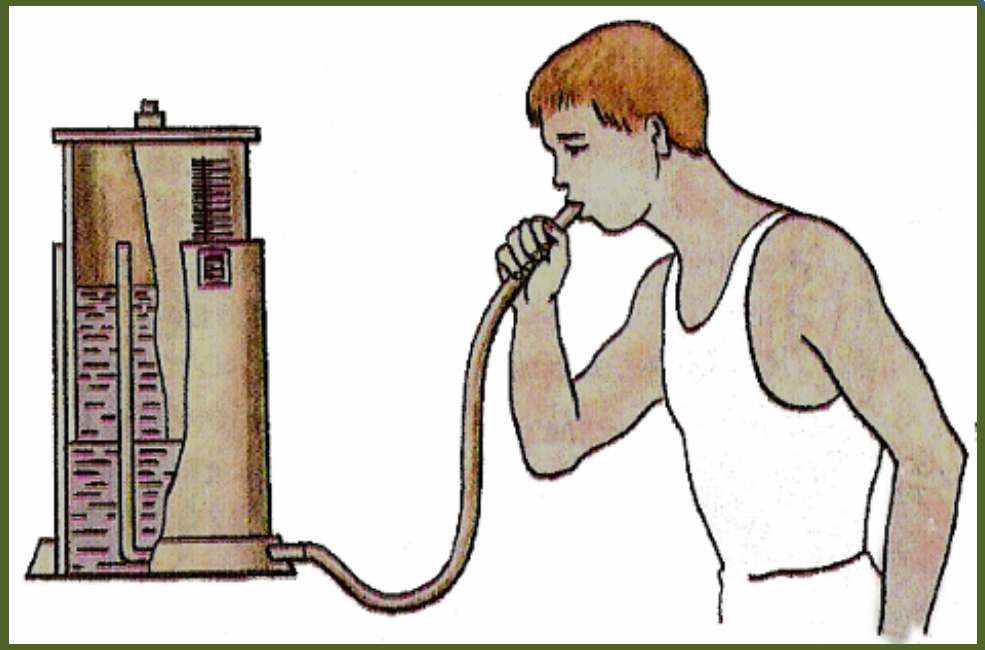

http://aida.ucoz.ru

СОСТАВ ВОЗДУХА НА ВДОХЕ И ВЫДОХЕ

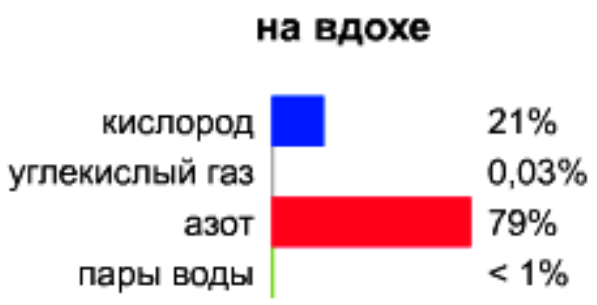

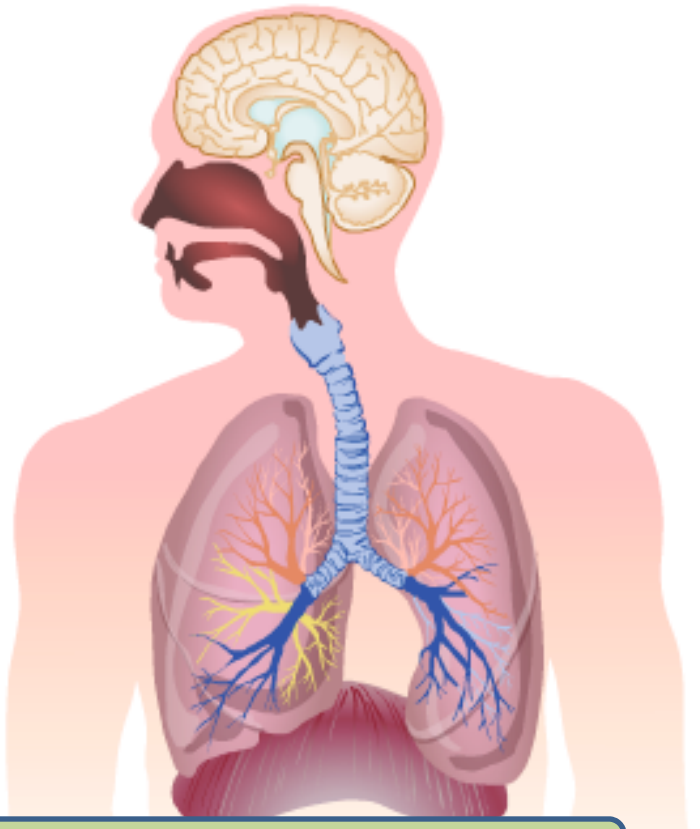

вдох

Мы дышим атмосферным воздухом. Он содержит примерно 21% кислорода, 0,03% углекислого газа, почти 79% азота, пары воды. Воздух, который мы выдыхаем, отличается по составу от атмосферного. В нем уже 16% кислорода, около 4% углекислого газа, больше становится и паров воды. Количество азота не изменяется.

http://aida.ucoz.ru

СОСТАВ ВОЗДУХА НА ВДОХЕ И ВЫДОХЕ

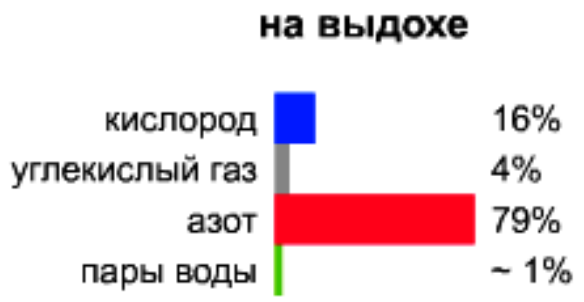

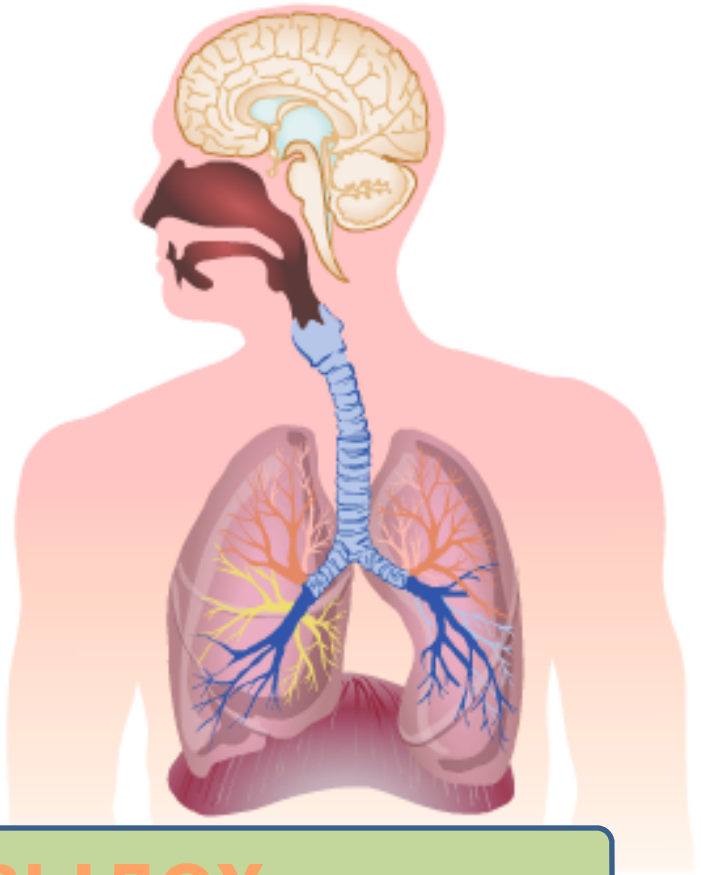

ВЫДОХ

Мы дышим атмосферным воздухом. Он содержит примерно 21% кислорода, 0,03% углекислого газа, почти 79% азота, пары воды. Воздух, который мы выдыхаем, отличается по составу от атмосферного. В нем уже 16% кислорода, около 4% углекислого газа, больше становится и паров воды. Количество азота не изменяется.

http://aida.ucoz.ru

Источники:

1. Журнал «БИОЛИТ-ИНФО» №3/2009 г ;
2. http://www.vitaminov.net/rus-anatomy-internal-respiratory-12098.html - Здоровый образ жизни;
3. http://medorg.info/lechenie/anatomiya/traheya - MEDORG .INFO;
4. http://meduniver.com/Medical/Physiology/416.html - Meduniver . Физиология человека;
5. http://ru.wikipedia.org/wiki/ - Википедия. Свободная энциклопедия. Дыхательная система человека;
6. http://www.allergology-sm.ru/service/dyhatelnaya-sistema/ - СМ Клиника;
7. http://www.anatomus.ru/fuds/glotka.html - Анатомия человека в иллюстрациях;
8. http://www.eurolab.ua/anatomy/92/ - Медицинский портал;

http://aida.ucoz.ru